Beitrag zur Kenntnis der Verätzungen des Auges durch Säuren und Laugen.

Inaugural-Dissertation

zur

Erlangung der Doktorwürde

der

Hohen medizinischen Fakultät

der

Grossh. Badischen Ruprecht-Karls-Universität zu Heidelberg

vorgelegt von

Georg Spital
aus **Havixbeck.**

HEIDELBERG.
Universitäts-Buchdruckerei J. Hörning.
1915.

Gedruckt mit Genehmigung der medizinischen Fakultät der Universität Heidelberg.

Dekan:
Prof. Dr. Braus.

Referent:
Geh. Hofrat Dr. Wagenmann.

1915.

Meinem Vater.

Digitized by the Internet Archive
in 2026

https://archive.org/details/IA40153311_0208

Von allen Verätzungen des Auges, die zur klinischen Beobachtung kommen, sind die durch Kalk bei weitem die häufigsten. Jedoch mit Vermehrung der industriellen Betriebe, in denen Chemikalien zur Anwendung kommen, häufen sich auch die Verletzungen des Auges, die durch andere chemische Ätzmittel hervorgerufen werden. Von diesen wieder ist es am häufigsten die Schwefelsäure, die zu Verätzungen des Auges Anlass gibt; in zweiter Linie kommen dann die Salpetersäure und die Laugen. Zusammenfassende Arbeiten über die Verätzungen des Auges durch chemische Ätzmittel findet man im Graefe-Saemischen Handbuche der gesamten Augenheilkunde von Wagenmann, sowie im Lehrbuche von Lewin und Guillery, „Die Wirkungen von Arzneimitteln auf das Auge".

Die Verätzungen des Auges haben in ihren Symptomen und Folgeerscheinungen Ähnlichkeit mit den Verbrennungen. Ihrer Wirkung nach teilt man die Ätzmittel in drei Hauptgruppen: 1) solche, die nur einen chemischen Reiz auf das Gewebe ausüben, der zur Entzündung führt. Man beobachtet dabei alle Arten der Entzündung in Form von Rötung, Schwellung, Schmerzhaftigkeit, erhöhter örtlicher Wärme, Leucocytenemigration, Exsudation, Pseudomembranbildung durch Fibrinausscheidung usw. Es ist aber nicht erforderlich, dass bei der Entzündung alle angeführten Symptome kombiniert sind, sondern es sind sogar meistens nur einzelne vorhanden. Der Grad der Entzündung ist dabei abhängig von der Qualität, der Quantität, der Dauer der Einwirkung und der Konzentration der chemischen Substanz. In diese Gruppe ge-

hören die verschiedensten Stoffe von geringerer chemischer Energie;

2) gibt es Ätzgifte, die eine Eiweissfällung herbeiführen. Das Eiweiss wird dabei aus seinem organischen Verbande herausgerissen und wird zu einem amorphen Koagulat. Die Tiefenwirkung ist dabei abhängig von dem Diffusionsvermögen der ätzenden Substanz und der Heftigkeit der Einwirkung. Im Allgemeinen ist die Tiefenwirkung nicht sehr gross, denn durch die koagulierten, nekrotischen Substanzen haben die Ätzmittel sich selbst ein Hindernis für ihr weiteres Vordringen bereitet. Nur ganz konzentrierte Schwefelsäure vermag die Koagulationsmasse zu lösen und eine grössere Tiefenwirkung hervorzurufen. Zu den Ätzstoffen mit eiweissfällenden Eigenschaften gehören vor allem die Mineralsäuren;

3) kennt man noch ätzende Chemikalien, die imstande sind, eiweisslösend zu wirken. Bei Verätzungen durch dieselben behält das Gewebe anscheinend seine normale Struktur, es scheint nur glasig gequollen. Die Stärke ihrer Wirkung hängt natürlich von denselben Bedingungen ab wie bei denen der ersten Gruppe. Diese Ätzstoffe verbreiten sich nicht durch Diffusion, sondern durch Berührung der einzelnen Eiweissteilchen geht die Tiefenwirkung vor sich. In diese Gruppe gehören die Alkalien, besonders die Natron- und die Kalilauge, sowie das Ammoniak und dessen Dämpfe.

Was nun die Wirkung der einzelnen Ätzgifte auf die verschiedenen Teile des Auges angeht, so findet man am Augenlid je nach der Stärke der Verätzung alle Grade, von einfacher Rötung bis zu grösserem Substanzverlust, der mit Narbenbildung ausheilt, die ihrerseits durch narbige Schrumpfung oft Anlass gibt zu Ektropiumbildung. Nicht selten entsteht auch ein Ankyloblepharon. An der Bindehaut findet man bei geringfügiger Verätzung die Symptome einer entzündlichen Conjunctivitis in Form von Rötung und Schwel-

lung, oft kombiniert mit Chemosis. Bei stärkerer Verätzung entsteht oberflächliche Nekrose der Schleimhaut mit Schorfbildung. Bei Verätzungen höchsten Grades kommt es nicht selten zur vollständigen Abstossung des ganzen Bindehautsackes mit totalem Symblepharon. Eine weitere Folge der Konjunktivaverätzung ist die Entropiumbildung mit ihren Folgeerscheinungen. Auch kann bei starken Verätzungen die Sklera in Mitleidenschaft gezogen werden. An der Hornhaut findet man je nach der Intensität der Einwirkung einfache hauchige Trübung bis vollständige Nekrose mit Abstossung der ganzen Hornhaut, die zu Irisprolaps führt; es kann sogar vorkommen, dass der ganze Augeninhalt herausquillt. Ätzgifte, die grössere Tiefenwirkung haben, können Anlass geben zu Hypopyonbildung, zu Iritis und manchmal auch zu Katarakt. In einzelnen Fällen sind auch Glaskörper- und Retinaveränderungen, die zu Amaurose des Auges führten, beobachtet worden. Die Gefahr der sekundären Infektion des Auges ist im Allgemeinen nicht sehr gross.

Im Folgenden werde ich nun die Fälle von Verätzungen des Auges durch Säuren und Laugen, die an der Heidelberger Universitätsaugenklinik (Dir. Geheimer Hofrat Prof. Dr. Wagenmann) in der Zeit vom 1. Oktober 1910 bis zum 1. Juli 1913 beobachtet und behandelt worden sind, mitteilen. Zwar hat Herr Geheimrat Wagenmann im Handbuche von Graefe-Saemisch schon einige von diesen Fällen kurz erwähnt, die ausführliche Mitteilung sollte jedoch einer anderweitigen Veröffentlichung vorbehalten bleiben.

Fall I. (Schwefelsäureverätzung.)
Sebastian S., Schlosser, 20 J.

Anamnese: Patient hat früher nie Augenentzündungen gehabt, hat immer gut gesehen. Heute Morgen, am 7. III. 12. spritzte ihm Schwefelsäure in das rechte Auge. Kam sogleich in die hiesige Ambulanz.

Status praesens: Rechts: Geringe Rötung und starke Schwellung des Ober- und Unterlides. Rötung und Auflockerung der Bindehaut. Nur ein kleiner Teil der Bindehaut des Unterlides ist nekrotisch. Hornhaut klar.

Links: Ohne Befund.

Visus: R. S. $^5/_{10}$

L. S. $^5/_5$.

Verordnung eines Borsalbenverbandes.

10. III. Auge reizfrei; man sieht eine geringe Verätzung der Schleimhaut.

20. III. Status idem.

29. III. Behandlung mit Borsalbe und Borsalbenumschlägen.

Visus: R + 1,5 D. S. = $^5/_5 \frac{0,3}{0,4.}$

L + 1,0 D. S. = $^5/_5 \frac{0,3}{0,4.}$

Rechts ist die Conjunctiva des Unterlides noch mässig gerötet und aufgelockert. An der unteren Übergangsfalte sieht man einen ganz kleinen Symblepharonstrang.

Fall II. (Schwefelsäureverätzung.)

Dr. F. H., 26 J., Assistent am chemischen Institut.

Anamnese: Durch Explosion einer Substanz in einem mit konzentrierter Schwefelsäure gefüllten Schmelzapparat wurde derselbe zertrümmert, und die heisse Säure spritzte dem Patienten ins Gesicht und in beide Augen. Sofort sehr starke Schmerzen. Sofort mit Leitungswasser abgespült, dann mit Natriumbicarbonat (3 %) Bindehaut und Gesichtshaut abgewaschen.

Eine viertel Stunde nach dem Unfall Eintritt in die Behandlung am 5. VI. 13. Patient früher stets gut gesehen, hat nur ab und zu beiderseits an Bindehautkatarrh gelitten.

Status praesens: Gesichtshaut bis zur Haar-

grenze hinauf stellenweise gerötet und geschwollen. Die betreffenden Stellen haben spritzförmige Anordnung. Lider beiderseits gerötet und ödematös geschwollen. Die Bindehaut ist gerötet. Stellenweise sieht man kleine Blutextravasate und ganz kleine tiefe Ätzschorfe. Hornhaut frei. Ophthalmoskopisch ohne Befund.

Visus: R. S. = $^5/_5$.

L. S. = $^5/_5$.

Behandlung: Ausspülen mit Kochsalzlösung. Borsalbe. Umschläge mit Kochsalzlösung.

6. VI. Schwellung der Gesichtshaut zugenommen. Gesicht bedeckt mit braunen Spritzern.

9. VI. Schwellung der Gesichtshaut und der Augenlider hat abgenommen.

Links: Conjunctiva der unteren Übergangsfalte und die Conjunctiva bulbi stark gerötet. Unten am Limbus leichte Unregelmässigkeiten.

Rechts: Bindehaut vollkommen blass.

11. VI. Schwellung des Gesichtes hat erheblich abgenommen, jedoch ist heute die Conjunctiva beiderseits ziemlich stark injiciert.

14. VI. Entlassung. Visus beiderseits $^5/_5$. Beiderseits noch leichte Bindehautrötung. Gesichtsschwellung viel geringer. Borsäureumschläge. Borsalbe.

18. VI. Patient ist geheilt und arbeitsfähig.

Diese beiden Fälle von Ätzung durch Schwefelsäure stellen nur eine leichte Verätzung dar. Beim ersten Fall handelt es sich lediglich um eine leichte Verätzung der Conjunctiva des rechten Auges mit minimaler oberflächlicher Nekrose, die mit geringfügiger Symblepharonbildung, ohne Beschwerden zu hinterlassen, glatt heilte. Beim zweiten Falle ist auch die Gesichts- und Lidhaut in geringem Masse mitbetroffen. Die Bindehautverätzung ist in der Hauptsache wie beim ersten Falle. In beiden Fällen ist die Hornhaut sowie das übrige Auge in keiner Weise in Mitleidenschaft

gezogen, so dass das Sehvermögen nicht beeinträchtigt wurde. In beiden Fällen haben die Verätzungen keinen höheren Grad erreicht, weil wohl durch den Schutz des Lidschlages nur wenig Säure in den Bindehautsack gelangt ist.

Fall III. (Schwefelsäureverätzung.)

Adam W., 46 J., Fabrikarbeiter.

Anamnese: Am 16. V. 11. spritzte dem Patienten bei der Arbeit Schwefelsäure in beide Augen. Die Augen wurden sofort mit Wasser und Borwasser ausgewaschen. Er wurde in das Ludwigshafener Krankenhaus eingeliefert und dort bis zum 26. V. behandelt, an welchem Tage er in die hiesige Augenklinik aufgenommen wurde. Früher will Patient immer gut gesehen haben, nur will er voriges Jahr schon eine leichte Verätzung durch Schwefelsäure erlitten haben; es handelte sich angeblich nur um eine leichte Verätzung der Lidhaut.

Status praesens: Beide Augen nicht frei geöffnet, beiderseits beträchtliche Schwellung des Oberlides. Beiderseits erhebliche Verätzungen der Conjunctiva der Ober- und Unterlider mit starker Schwellung, Rötung und sehr beträchtlicher Chemosis. Besonders links ausgedehnte gelbweisse Verschorfung der Conjunctiva bulbi und der Conjunctiva palpebrae superioris. Auch rechts auf der Conjunctiva palpebrae superioris ein gelbweisser Schorf. Die Hornhaut ist rechts in ganzer Ausdehnung zartgrau getrübt; die Pupille ist jedoch durch die Trübung sichtbar und ist maximal weit. Links sieht man ebenfalls totale grauweisse Hornhauttrübung, jedoch etwas stärker als rechts. Die Pupille ist ebenfalls weit. Im Pupillargebiet sieht man eine grauweisse kataraktöse Linsentrübung.

Visus: R. Fingerzählen in $^1/_2$ m.

L. Handbewegung in 1 m.

Lichtschein und Projektion beiderseits gut.

Behandlung: Beiderseits Atropinborsalbe. Kühle Umschläge.

28. V. Noch keine wesentliche Besserung. Gegen Kopfschmerzen wurde Phenazetin gegeben.

9. VI. Rechtes Auge sieht jetzt besser aus, kann aber noch nicht frei geöffnet werden. Bindehaut am Bulbus noch gerötet und geschwollen, zum Teil aber schon weisslich und narbig verändert, so am oberen Limbus. Hornhaut graulich getrübt. Pupille weit. Die Conjunctiva tarsi superioris zeigt in der Mitte eine Granulationswucherung an der Stelle der Verätzung.

Linkes Auge kann ebenfalls noch nicht frei geöffnet werden und ist wesentlich schlimmer als das rechte. Zwischen Oberlid und Bulbus bilden sich Symblepharonstränge aus. Auch links sieht man Granulationswucherungen auf der Conjunctiva tarsi superioris. Die Conjunctiva bulbi ist aussen und unten eine Strecke weit vollkommen porzellanweiss narbig verändert. Die Hornhauttrübung hat zugenommen. Der Hornhautunterfläche lagert unten eine bräunliche Fibrinmasse auf, und die Cornea erscheint an dieser Stelle etwas verdünnt, nicht aber eigentlich vorgebuchtet. Von der Pupille und der Katarakt ist durch die Hornhauttrübung jetzt nichts mehr zu sehen.

11. VI. Links: In der unteren Hälfte ist die Cornea jetzt abgestossen, und die braune Iris ist in breiter Ausdehnung vorgefallen. Die Hornhauttrübung in der oberen Hälfte hat zugenommen. Rechts sieht das Auge leidlich gut aus.

18. VI. Links: Heute bei der Morgenvisite stösst sich beim Versuch, eine Schleimflocke mit einem Wattebausche zu entfernen, der untere Teil der Hornhaut im Bereiche des Iris prolapses ganz ab. Der Patient hat einen sehr starken Schmerz, presst zusammen und der grösste Teil des Augeninhaltes fliesst heraus, sehr viel verflüssigter Glaskörper. Das Auge kollabiert.

Behandlung: Verband, Bettruhe, Borsalbe.

Rechts: Das Auge hält sich leidlich gut.

19. VI. Das linke Auge ist sehr stark zusammengeschrumpft. Das rechte Auge hält sich ziemlich gut. Noch immer leichte Schwellung des Oberlides, Auge kann noch nicht frei geöffnet werden, ist aber etwas blasser. Noch sehr deutliche grauweisse Hornhauttrübung. Ab und zu hat der Patient Schmerzen in der Umgebung. Bei der Behandlung wird das Atropin weggelassen, die Borsalbe weiter gebraucht.

3. VII. Rechts: Fingerzählen in nächster Nähe. Auf der Conjunctiva tarsi des Oberlides befindet sich ein knopfförmiger Granulationspfropf. Auge noch immer deutlich injiciert. Es ist noch eine beträchtliche, vorwiegend zentrale oberflächliche Hornhauttrübung vorhanden. Vordere Kammer normal tief. Pupille über mittelweit.

5. VII. Rechts wird nach Cocainisierung der Granulationsknopf der Conjunctiva tarsi des Oberlides abgetragen.

14. VII. Rechtes Auge wird jetzt viel besser, ja nahezu vollkommen frei geöffnet, keine Schwellung des Oberlides mehr. Auge jetzt deutlich blasser, nur innen und unten noch stärkere conjunctivale Injection, innen unten und aussen unten eine streifenförmige, oberflächliche, vascularisierte, pseudopterygium ähnliche Hornhauttrübung; zwischen diesen beiden vascularisierten Streifen ist die Hornhaut nach Art eines oberflächlichen Substanzverlustes vertieft. Der Grund dieses in Abheilung begriffenen Ulcus ist grauweiss narbig getrübt, überall spiegelnd. Auch zentral im Pupillargebiet ist noch ziemlich dichte grauweisse Trübung vorhanden; die obere Hornhauthälfte ist relativ durchsichtig. Die Pupille ist weit. Die Conjunctiva bulbi erscheint innen und unten ebenfalls narbig verändert.

Rechts: Fingerzählen in $1^1/_2$ m!

Links: Totale Phthisis bulbi mit totalem Symblepharon.

21. VII. Rechts versuchsweise $2^1/_2$% Dioninlösung.

22. VII. 5% Dioninlösung einmal.

23. VII. Dionin wird gut vertragen, doch nicht mehr gegeben: Atropinborsalbe weiter, weil sich immer noch oberflächlicher Substanzverlust in der unteren Hornhautecke befindet.

30. VII. Rechts schreitet die Heilung langsam fort.

5. VIII. Patient verlässt trotz Widerratens die Klinik. Es wird weiter Atropinborsalbe verordnet und eine Schutzbrille gegeben.

Rechts: Fingerzählen in 1 1/2 m.

11. VIII. Rechtes Auge sieht gut aus.

8. IX. Das Auge hat sich weiter aufgehellt.

29. IX. Fingerzählen in 40 cm.

7. XI. Fingerzählen in 1/2 m. Zur Verbesserung des Sehvermögens wird optische Iridectomie in Betracht gezogen.

27. XI. Wiederaufnahme zur optischen Iridectomie rechts.

Status praesens: Rechts Fingerzählen in 1/2 m. Lichtschein und Projektion gut. Das Auge ist vollkommen reizfrei. Conjunctiva bulbi besonders im unteren Abschnitt narbig verändert mit neugebildeten Gefässen. Die ganze untere Hornhauthälfte ist von einer dichten graurötlichen Trübung mit Gefässneubildung eingenommen. Die obere Hornhauthälfte ist relativ frei, hier sieht man die Iris und die obere Pupillenhälfte gut durch. Die Pupille reagiert auf Licht. Kein deutliches Bild erhältlich. Behandlung: Zink und Borwasserumschläge.

Links: Symblepharon totale und Phthisis bulbi. Amaurose.

28. XI. Optische Iridectomie nach oben unter Localanästhesie.

1. XII. Wunde geschlossen. Vordere Kammer hergestellt. Breites Colobom nach oben.

4. XII. Es erfolgt weiter glatte Heilung.

8. XII. Das Auge blasst ab. Die Wunde ist ver-

narbt. Hornhaut auch im Bereich des Coloboms leicht diffus getrübt. Fingerzählen in 60—70 cm. Durch das Colobom erhält man nur wenig rotes Licht.

9. XII. Gerade im Bereiche des Coloboms ist ein schwarzer Streifen Hornhaut relativ durchsichtig. Fingerzählen in $^1/_2$—1 m. Handbewegungen in 2—3 m. Keine Schrift, bei Annäherung grosser Schrift hat Patient die Wahrnehmung, es stände etwas Schwarzes da. Gesichtsfeld für Handbewegungen frei.

11. XII. Patient klagt über häufige Kopfschmerzen. Beiderseits sind die Augen reizbar. Status unverändert, nur oben ist die Hornhaut etwas klarer. Manchmal sind Netzhautgefässe verschwommen sichtbar.

Rechts: Fingerzählen in $^3/_4$ m. Handbewegungen in $2\,^1/_2$ m.

Links: Amaurose.

In diesem Falle handelt es sich um eine Verätzung schwerster Art mit den schwersten Folgeerscheinungen. Obschon in der Anamnese von der Konzentration der Säure nichts angegeben ist, so kann man doch aus dem Befund schliessen, dass es sich um konzentrierte Säure gehandelt haben muss. Entsprechend der Schwere der Verätzung nimmt auch die Heilung einen äusserst protrahierten Verlauf. Am schwersten betroffen ist das linke Auge, an dem die Bindehaut und die Hornhaut äusserst stark geschädigt sind. Interessant ist an dem Befund des linken Auges die kataraktöse Linsentrübung, die durch die Tiefenwirkung der konzentrierten Schwefelsäure hervorgerufen ist. Tertsch ist der Ansicht, dass eine derartige Linsentrübung durch die chemische Wirkung der Säure auf das Linsenepithel verursacht werde. Auffallend ist am linken Auge überhaupt der deletäre Ausgang der Verätzung, der sich nach dem Befund im Anfang nicht voraussehen liess. Erst am 25. Tage nach der Verätzung stösst sich die nekrotische Hornhaut total ab und es kommt zum Herausquellen eines

Teiles des Augeninhaltes mit Ausgang in Phthisis bulbi und Amaurose. Durch die Abstossung des ganzen Bindehautsackes entsteht noch ein vollständiges Symblepharon. Am rechten Auge sind die Verätzungserscheinungen zwar nicht so schwer, aber durch die Hornhauttrübung ist das Sehvermögen auf ein Minimum herabgesetzt. Die optische Iridectomie nach oben, die ausgeführt wurde, weil im oberen Quadranten die Hornhaut etwas klarer war, vermochte keine wesentliche Besserung herbeizuführen. In dem Heilungsverlanf der Verätzung an der Conjunctiva tarsi ist vielleicht noch die Entstehung der Granulationsknöpfe bemerkenswert. Nach Wagenmann treten sie besonders häufig auf, wenn es sich um eine umschriebene Nekrose der Bindehaut handelt.

Fall IV. (Verätzung mit Schwefelsäure und Salpetersäure.)

Eduard R., Gummiarbeiter.

Anamnese: Am 24. VIII. 12., morgens um 11 Uhr spritzte dem Patienten beim Schliessen eines Hahnes ein Gemisch von Schwefelsäure und Salpetersäure (64 bis 65% Schwefelsäure und 16—17% Salpetersäure), wie es zur Herstellung von Celluloidrohstoff verwendet wird, ins Gesicht und in beide Augen. Die Augen wurden sofort in der Fabrik mit Sodalösung ausgewaschen, dann das linke Auge, das stärker geschwollen und gereizt war, verbunden. Um 2 Uhr kam er in die hiesige Klinik.

Status praesens: Zahlreiche runde gelbe Flecken an der Stirn, Nase und Wange. (Xanthoproteinreaction.) Beiderseits leichtes Oedem der Lider, links etwas stärker.

Links: Starke Chemosis im nasalen und nasalen unteren Abschnitt. An dieser Stelle ist die Conjunctiva blass, links grau verfärbt. Die Conjunctiva palpebrarum ist aufgelockert und hellrot. Es besteht schleimig-fibrinöse Absonderung. Cornea nur dicht am nasalen

Limbus leicht oberflächlich getrübt, sonst klar. Vordere Kammer normal tief. Pupille und ophthalmoskopisch: kein Befund.

L. ohne Glas S. $^5/_5$ p.

Rechts: Conjunctiva palpebrarum wie links. Leichte Chemosis unten. Feine oberflächliche Hornhauttrübung, von unten bis zur Mitte reichend. Epitheltrübung. Vordere Kammer normal.

Ophthalmoskopisch: sehr verschleiertes Bild.

R. ohne Glas S. $^5/_{35}$;

Tension: Bei Palpation linkes Auge deutlich härter, auch rechtes Auge gespannter.

2^{30} Schiötz. L. $\frac{5{,}5}{0}, \frac{7{,}5}{2} = 42{,}5$ mm Hg

R. $\frac{5{,}5}{2{,}5}, \frac{7{,}5}{5} = 26–27$ mm Hg.

Behandlung: Borsalbeverband.

5^{30} L. $\frac{5{,}5}{1}, \frac{7{,}5}{3{,}5} = 33$ mm Hg

R. $\frac{5{,}5}{2{,}5} = 27$ mm Hg.

25. VIII. Beiderseits noch Oedem der Lider. Chemosis unverändert. Rechts ist die Cornea nach unten ganz fein getrübt. Links ist die Cornea klar.

Tension: L. $\frac{5{,}5}{2{,}5} = 27$ mm Hg

R. $\frac{5{,}5}{5} = 18$ mm Hg.

26. VIII. Chemosis rückgängig, Cornea klar.

Tension: L. $\frac{5{,}5}{4} = 21$ mm Hg

R. $\frac{5{,}5}{7} = 13$ mm Hg.

27. VIII. Rechts keine Chemosis mehr, Cornea klarer. Untere Conjunctiva leicht glasig verätzt.

Links noch geringe Chemosis.

28. VIII. Links keine Chemosis mehr, an deren Stelle im inneren unteren Quadranten mittelstarke Verätzung der Conjunctiva. (Blutpunkte, weissliche Verfärbung.) Sie sieht glänzend aus. Beiderseits noch geringe Lidschwellung. Links ist die Cornea klar, rechts noch ganz feine oberflächliche Trübung.

Tension: R. $\frac{5,5}{7}$ = 13 mm Hg

L. $\frac{5,5}{7}$ = 13 mm Hg.

31. VIII. Tension: R. $\frac{5,5}{7,5}$ = 12 mm Hg

L. $\frac{5,5}{8}$ = 11—12 mm Hg.

1. IX. Tension: R. $\frac{5,5}{6}$ = 15 mm Hg

L. $\frac{5,5}{6}$ = 15 mm Hg.

Rechts: Unten in der Mitte noch feine Hornhauttrübung. Unterhalb des Limbus noch kleine Suggillationen und etwas weissliche Verfärbung der Conjunctiva.

Links: Cornea klar. 3 mm kleine subconjunctivale Hämorrhagien.

Die Lider sind noch etwas gerötet und verdickt. Ophthalmoskopisch: Kein Befund.

Entlassen mit Borsalbe; Schutzbrille. Patient ist wieder arbeitsfähig.

Bei diesem Falle ist besonders auffallend die Steigerung des intraocularen Drucks nach der Verätzung. Bisher sind Drucksteigerungen bei Verätzungen mit Kalk und Alkalien schon beobachtet und beschrieben, jedoch ist eine derartige Beobachtung bei Säureverätzungen noch nicht mitgeteilt worden. Die Drucksteigerung ist nach der Arbeit von Ruben: „Beiträge zur Lehre vom Augendruck und vom Glaukom“ auf eine

Schrumpfung der Sklera, die durch die stark Wasser entziehende Wirkung der konzentrierten Säuren hervorgerufen wird, zurückzuführen. In der Arbeit hat Ruben übrigens diesen Fall schon kurz mitgeteilt und die Ursache der Drucksteigerung näher besprochen. Der Ausgang der Verätzung überhaupt ist trotz der hohen Konzentration der Säuren ein guter; er ist jedenfalls auf die sofortige Ausspülung zurückzuführen und auf die gute Funktion der Schutzvorrichtungen des Auges, auf den Lidschlag und den Tränenfluss.

Fall V. (Verätzung durch Salpetersäure.)

Heinrich L., Fabrikarbeiter.

Anamnese: Am 3. IX. 12. abends spritzte dem Patienten, als er an einem Apparat stand, durch welchen 75% Salpetersäure durch Luftdruck in die Höhe getrieben wurde, durch Platzen zweier Röhren Säure ins Gesicht, auf das Hinterhaupt und ins rechte Auge. Ein Krankenwärter wusch die Brandwunden mit 5% und das Auge mit 2% Sodalösung aus. Patient will vorher immer gut gesehen und auch gut gehört haben.

Status praesens: Rechte Gesichtshälfte und Nacken etwa bis zur grossen Fontanelle stark angeschwollen, gerötet, ulceriert und zum Teil gelblich verfärbt. Das rechte Auge wird geschlossen gehalten und kann spontan nicht geöffnet werden. Conjunctiva im ganzen etwas gerötet und aufgelockert. Starke Chemosis mit Verwölbung gegen die Cornea im unteren Bulbusabschnitt. Cornea im ganzen etwass matt getrübt, im Pupillargebiet einzelne Erosionen. Pupille rund und eng. Linkes Auge äusserlich und ophthalmoskopisch normal.

Visus: R. ohne Glas S. $^5/_{15}$ (mindestens)
L. E. S. $^5/_4$.

10. IX. Starke Rötung und Schwellung der rechten und linken Gesichtshälfte. Rechtes Auge vollkommen geschlossen.

19. IX. Zahlreiche Hautdefekte rechts, die mit starker Blutung einhergehen. Linke Gesichtshälfte wieder normal.

25. IX. Versuch mit Scharlachsalbe rechts.

3. X. Die Scharlachsalbe wird gut vertragen, doch nur langsame Heilung.

4. X. Auf der linken Halsseite zahlreiche Furunkel.

Behandlung: Incision. Verband mit essigsaurer Tonerde.

18. X. Die Überhäutung schreitet gut fort. Es bildet sich trotz Tamponade eine zunehmende Verwachsung des rechten äusseren Gehörganges und der rechten Ohrmuschel. Am rechten Auge starkes Ektropium des Ober- und Unterlides. An der Hornhaut innen unten kleine vaskularisierte Trübung.

18. XII. Rechter äusserer Gehörgang spontan aufgebrochen. Viel Absonderung. Weitere Behandlung in der Ohrenklinik.

27. XII. Wiederaufnahme. Status unverändert.

3. I. 13. Äusserer Gehörgang sauber. Transplantation am äussern Gehörgang in der Ohrenklink. An der Hornhaut des rechten Auges besteht noch die vaskularisierte Trübung.

Visus: R. ohne Glas S. $^{5}/_{10}$ p.

20. I. Rechtes Auge unverändert. Ätzstellen sind überhäutet. Über dem rechten Auge sieht man kleine Furunkel.

1. II. Rechts Lidplastik in Lokalanästhesie am Oberlid durch Transplantation eines Hautlappens von der Stirn.

18. II. Lappen gut angeheilt. Ektropium ausgeglichen.

19. II. Lidplastik am Unterlid mit gestieltem Lappen aus der Wange.

1. III. Lappen gut angeheilt, doch beginnt sich temporal wieder ein Ektropium zu bilden. Patient wird für kurze Zeit entlassen.

18. IV. Ekzem am Kinn. Rechts ist das Unterlid wieder in ganzer Ausdehnung ektropioniert. Die Schleimhaut ist verdickt und gerötet. Es besteht mässige Absonderung. Das Oberlid zeigt von dem Transplantationslappen her einen mässig verdickten Wulst. An der Hornhaut innen unten besteht eine vaskularisierte Trübung, die wie ein Pseudopherygium aussieht und den ganzen unteren Quadranten der Cornea einnimmt.

Visus: R. convex 2 D. S. $^5/_{10}$ p; convex 3 D. $\frac{0{,}25}{1{,}00}$

L. E. S. $^5/_4$ p.

23. V. In Lokalanästhesie Ektropiumoperation am Unterlid. Bildung eines gestielten Lappens aus der Wange.

30. V. Wunde heilt gut.

3. VI. Die Wunde am Unterlid ist vernarbt. An der Hornhaut besteht noch die vorher beschriebene Trübung.

Visus: R. convex 2,5 D. S. = $^5/_7$ p; convex 3 D. $\frac{0{,}16}{0{,}50}$

L. convex 1 D. S. = $^5/_4$; convex 1,75 D. $\frac{0{,}3}{0{,}4}$

4. VI. Entlassen mit der Weisung, Umschläge mit $^1/_4$ % Zink-Borsäure zu machen. Patient ist voraussichtlich nach Mitte Juni arbeitsfähig.

21. VI. Patient ist arbeitsfähig. Es besteht noch geringe Conjunctivitis.

Das Hervorstechendste bei diesem Falle ist die schwere Verätzung der Haut der rechten Gesichtshälfte und des Hinterhauptes, während das Auge in geringerem Masse beteiligt ist, dank des Schutzes der Lider. Als Folge der Verätzung ist am rechten Auge eine dauernde Trübung im unteren Quadranten der Hornhaut entstanden, die eine Einschränkung des Sehvermögens auf $^2/_3$ Sehschärfe herbeiführte. An beiden Lidern entstand durch narbige Schrumpfung ein hochgradiges Ektropium,

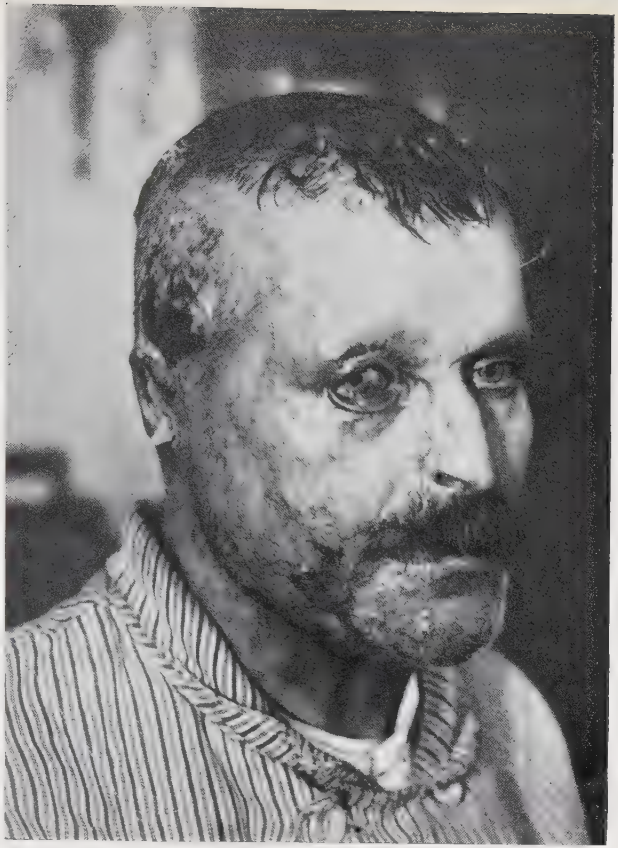

20. I. 13.

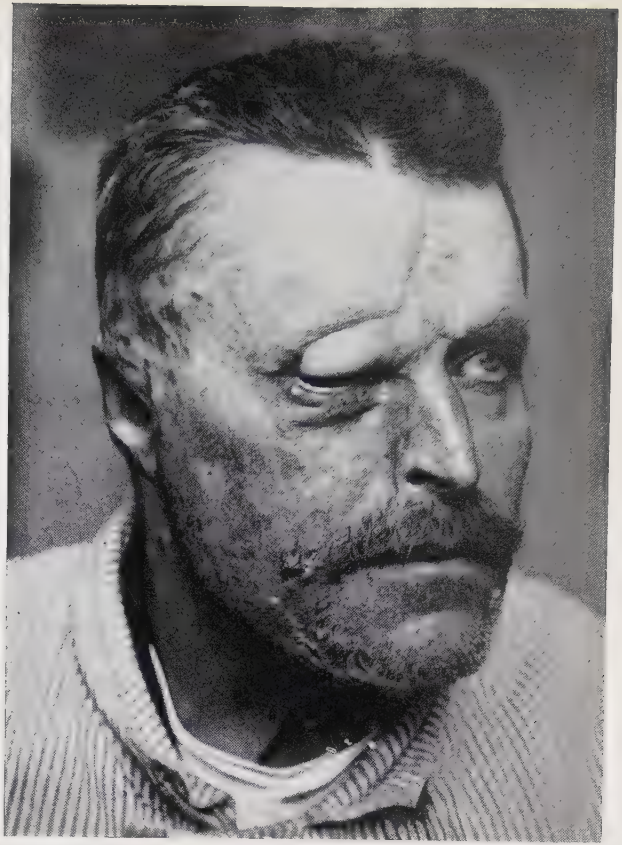

3. VI. 13.

das am Oberlid nach einmaliger, am Unterlid nach zweimaliger Blepharoplastik beseitigt wurde. Die Verätzungen der Haut heilten nach langwierigem Heilungsverlaufe, der durch Furunkelbildung und eine Otitis externa dextra kompliziert wurde, mit Bildung von flächenhaften und strangförmigen Narben aus, die, zumal noch die rechte Ohrmuschel mit anwuchs, äusserst entstellend wirken. Schuld an der Schwere der Verätzung war wohl der Umstand, dass die Säure unter hohem Druck die Haut traf. Dadurch ist auch wohl das Eindringen der Säure in den äusseren Gehörgang zu erklären, wodurch die Otitis hervorgerufen wurde. Zur Erläuterung füge ich noch mehrere photographische Aufnahmen bei, die zu verschiedenen Zeiten der Heilung gemacht worden sind.

Im Anschluss an diese fünf Fälle von Säureverätzung gebe ich noch zwei Fälle an, die in der hiesigen Klinik begutachtet, bezw. nachbehandelt worden sind, weil sie vielleicht wegen ihres Ausganges von Interesse sind.

Fall VI. (Verätzung mit Schwefelsäure.)

Karl H. aus Neustadt.

Anamnese: Am 2. IX. 12. spritzte dem Patienten aus einem Gefäss, das er in der Hand trug, Schwefelsäure ins Gesicht und auf den rechten Vorderarm, wodurch die rechte Gesichtshälfte und die Lider stark verätzt wurden. Behandlung mit Salbenverband. Schon in den ersten drei Wochen Beginn des Ektropiums, besonders am rechten Oberlid, weniger unten. Patient kommt in die hiesige Klinik, um das Ektropium beseitigen zu lassen.

Status praesens: Ganze rechte Gesichtshälfte bis nahe vor das Ohr von gleichmässigem Narbengewebe eingenommen, das über den Nasenrücken nach links hinübergreift und auch das linke Oberlid und die linke

Stirnseite in geringerem Grade beteiligt. Am Rand der narbig veränderten Partie kolbige Anschwellung, ebenso am Hals. Introitus nasi rechts narbig verschlossen. Septum stark nach rechts herübergezogen.

Rechts: Oberlid fast vollkommen zerstört, durch die Schrumpfung ektropioniert, derart, dass die Cilien ungefähr in der Gegend der Augenbraue stehen. Übergangsfalte vorgedrängt. Unterlid in der inneren Hälfte stark, aussen leicht ektropioniert. Conjunctiva besonders über der Übergangsfalte sammetartig verdickt und gerötet. Cornea klar. Pupille und Augenhintergrund ohne Befund. Aus dem Tränensack nichts auszudrücken.

Links: Auge blass. Pupille und Augenhintergrund normal.

22. I. 13. Rechts in Lokalanästhesie Lidplastik am Oberlid. Schnitt in der Höhe der Augenbraue. Lid nach unten frei präpariert. In den etwa $2\,^1/_2$ cm breiten und 4 cm langen Defekt ein Hautlappen aus dem rechten Oberarm transplantiert.

20. II. Lappen gut angeheilt. Oberlid schon etwas beweglich. Hauptfalte beginnt sich herzustellen.

21. II. Rechts Lidplastik am Unterlid mit gestieltem Lappen aus der Wange.

1. III. Unterlid steht gut, nur noch leichtes Ektropium. Lappen gut angeheilt. Lappen am Oberlid weiter verkleinert, nähert sich jetzt der normalen Form, ist nur noch etwas zu hoch. Beweglichkeit bedeutend zugenommen.

Visus: R. E. S. $^5/_{7,5}$ p; $\frac{0,25}{0,4}$.

L. — 0,5 D. S. $^5/_5$ f $\frac{0,3}{0,4}$.

Dieser Fall ähnelt in seinen Folgeerscheinungen dem vorigen sehr. Das Auge selbst ist, abgesehen von einer geringen Verdickung der Bindehaut, fast garnicht betroffen, während die Gesichtshaut und die Lider sehr stark narbig verändert sind. Das rechte Oberlid ist

fast vollständig zerstört und total ektropioniert. Durch eine Transplantation mit stiellosem Lappen musste das Oberlid fast vollständig neu geschaffen werden. Bemerkenswert ist der gute Erfolg und die gute Adaptation des Hauptlappens.

Fall VII. (Säureverätzung.)

Franz Sch., Gummiarbeiter aus Mannheim.

Anamnese: Am 2. Mai 1908 Verletzung des linken Auges durch Hineinfliegen von Schmutzteilen, an denen sich Säure befand, beim Arbeiten an der Polierscheibe. Patient war 10 Wochen bei einem Arzte in Behandlung. Das linke Auge ist immer noch leicht entzündet gewesen. Wird zur Behandlung und Begutachtung aufgenommen am 1. VII. 12.

Status praesens:

Visus: R. — 2 D. S. $^5/_4$ p $\frac{0{,}3}{0{,}4}$; ohne Glas S. $^5/_{15}$

L. — 3 D. S. $^5/_{25}$, ohne Glas S. $^5/_{35}$; $\frac{0{,}13}{0{,}5}$.

Rechtes Auge ohne Befund.

Links: Lid- und Bulbusbindehaut leicht gerötet. Pannusartige circuläre Auflagerung auf der Hornhaut mit zahlreichen oberflächlichen Gefässen. Pupillargebiet relativ hell. Ophthalmoskopisch: Mässig verschwommenes Bild, temporale Sichel. Behandlung mit 1% gelber Salbe.

6. VII. Linkes Auge heute Spur injiciert.

8. VII. Linkes Auge blass. Entlassen mit 1% gelber Salbe.

Visus: R. ohne Glas S. $^5/_{15}$; — 2 D. S. $^5/_4$ p

L. ohne Glas S. $^5/_{35}$; — 3 D. S. $^5/_{15}$ nahezu $\frac{0{,}11}{0{,}4}$.

Über diesen Fall ist nicht viel zu sagen. Es handelte sich offenbar um eine mittelschwere Verätzung des linken Auges, die mit Zurücklassen einer mässigen Hornhauttrübung heilte.

Fall VIII. (Verätzung mit Natronlauge.)

Karl H., Kaufmann, 17 J.

Anamnese: Am 28. X. 11 spritzte dem Patienten 33 % Natronlauge in beide Augen, besonders ins linke. Arzt wurde sofort geholt, der mit verdünnter Essigsäure ausspülte.

Status praesens: Links: Lider stark geschwollen, Haut gerötet, spontanes Öffnen des Auges nicht möglich. Nach passivem Oeffnen zeigt sich die Conjunctiva palpebrae inferioris stark verdickt und rotbraun verfärbt. Hornhaut blaugrau verfärbt. Von Vorderkammer und Iris nichts Sicheres zu sehen. Genaue Inspection nicht möglich. — An den Lippen schwarzer Ätzschorf.

Rechts: Bindehaut gerötet und geschwollen. Cornea frei.

Visus: R. S. $^5/_{15}$; behindert durch starkes Tränen.
L. Handbewegungen. Lichtschein kleinste Lampe. Projektion sicher.

Patient ist sehr hinfällig, erbricht öfters, klagt über starke Schmerzen im linken Auge.

Behandlung: Ausspülen des Bindehautsackes mit verdünnter Lösung von essigsaurer Tonerde. Auswischen mit feuchten Wattetupfern. Borsalbenverband. Morph. 0,01.

29. X. Noch viele Schmerzen. Heute noch einmal Erbrechen. Man sieht heute, dass die Verätzung links auch auf die Sklera übergegriffen hat. Die Cornea ist anästhetisch.

30. X. Noch viele Schmerzen. Allgemeinbefinden besser. Die Lidschwellung nimmt ab. Cornea blaugrau, fast undurchsichtig. Von der Cornea oben ziehen Gewebsfetzen zur Innenfläche des oberen Lides.

31. X. Links Lidschwellung weiter abgenommen. Bindehaut teils nekrotisch, zeigt schwarze Verfärbungen. Hornhauttrübung etwas heller. Man kann die Pupille jetzt undeutlich erkennen, sie reagiert nicht auf Licht.

— Täglich zweimal Einstreichen von folgender Salbe: Ammon. chlorat. 10% Acid. tartar. 0,02%; Vaselin. americ. alb.

1. XI. Lider und Bindehaut erheblich abgeschwollen. Die Conjunctiva tarsi zeigt braunrote flächenhafte Flekkungen. Die Conjunctiva bulbi und die Übergangsfalte ist eigentümlich blaugrau verfärbt, die Hornhaut ist mattgrau. Es besteht mässiger Reizzustand.

4. XI. Heute am Boden der vorderen Kammer ein etwa 1 mm hohes Hypopyon. Hornhauttrübung gegen gestern eher etwas dichter geworden, jedoch nur wenig.

5. XI. Die Pupille erscheint heute queroval, ist lichtstarr. Fast kein Reizzustand. Rechts an der Conjunctiva des Unterlides am inneren Lidwinkel Ätzschorf in Heilung.

6. XI. Beiderseits Borsalbe; kein Reizzustand. Beschaffenheit der Hornhaut unverändert, nur am Limbus Andeutung von feiner Trübung.

9. XI. Bindehaut der Lider zeigt ausser einer mässigen Rötung und Schwellung normales Aussehen. Conjunctiva bulbi ist von der früheren schmutzig gelbgrauen Farbe. Die obere Übergangsfalte scheint sich bereits etwas verkürzt zu haben, die Hornhaut scheint eher etwas klarer geworden zu sein. Man erkennt jetzt die Pupillenraffung deutlicher. Lichtreaktion nicht auslösbar. Von etwaiger Kataraktbildung nichts zu sehen. Anästhesie der Hornhaut noch vorhanden. Keine subjektiven Beschwerden mehr.

11. XI. Heute wird wieder über Schmerzempfindung geklagt. Bindehaut leicht sezernierend. Beim Abziehen des Unterlides sieht man bereits Andeutungen feiner Narbenstränge, die sich von der Conjunctiva tarsi zur Conjunctiva bulbi hinüberziehen, die Conjunctiva bulbi am Limbus leicht wallartig verdickt, die Hornhaut zum Teil überlagernd. Am Limbus erscheint die Hornhaut seit gestern auch leicht getrübt (sekundäre Trübung). Pupille lichtstarr. Hypopyon unvermindert.

12. XI. Aussen oben am Limbus beginnende Vaskularisation.

13. XI. Seitlich unten am Limbus beginnender dichter Pannus; innen oben 2 mm vom Limbus sind zwei stecknadelkopfgrosse Infiltrate der Hornhaut. Ausserdem ist das linke Unterlid nach innen gekehrt, so dass die Cilien auf der Hornhaut bürsten. Pupille lichtstarr.

14. XI. Zwei Suturen zur Beseitigung des Entropiums.

16. XI. Hornhaut entschieden mehr getrübt, namentlich in der unteren Hälfte. An Stelle der diffusen Trübung jetzt mehr wolkige Beschaffenheit derselben. Hypopyon etwas grösser geworden. Auch vom unteren Rande schieben sich jetzt dichte Gefässe gegen das Zentrum. Pupille lichtstarr.

17. XI. Heute ist der obere Cilienrand nach innen gekehrt. Conjunctivalsack oben und unten erheblich verkürzt. Trübung eher wieder zugenommen. Starke Schrumpfung der Bindehaut. Lider können nicht mehr soweit geöffnet werden wie früher.

19. XI. Temperatur 37,7. Leichte Angina. Epilierung der Cilien des oberen Lides. Hypopyon kleiner geworden.

21. XI. Immer noch starke Störung des Allgemeinbefindens. Schnupfen, eingenommener Kopf. Tonsillen stark gerötet. Kein Belag. Temperatur 38,5°. 0,5 Pyramidon. — Hornhaut entschieden viel trüber, Pupille nicht mehr zu erkennen. Starke Schrumpfung der Bindehaut. Die Bindehautnarben ziehen teilweise über den Hornhautrand. Zusehends verkürzt sich der Bindehautsack.

22. XI. Keine Temperatursteigerung mehr.

23. XI. Abends wieder Temperatursteigerung. Starke Schrumpfung der Bindehaut. Hornhauttrübung nimmt täglich zu.

24. XI. Auf der linken Tonsille ein weisser Punkt. Abends 38°.

28. XI. Lider können nur noch sehr unvollkommen

geöffnet werden infolge der narbigen Schrumpfung der Bindehaut. Oberlid hat ebenfalls starke Neigung zum Entropium. Unterlidstellung durch Fäden verbessert. Die Hornhaut ist diffus grauweiss getrübt. Pupille nicht erkennbar. Oberfläche der Hornhaut glatt, jedoch immer noch anästhetisch. Die Vaskularisation des Limbus macht keine Fortschritte. Von der Conjunctiva tarsi ziehen zur Conjunctiva bulbi dicke Narbenstränge. Fäden entfernt.

29. XI. Epilation der Cilien des linken Unterlides, soweit sie auf der Hornhaut kratzen. — Lidspalte verengert sich; namentlich von innen her rasche Narbenschrumpfung. Die Hornhaut von innen her durch Narbengewebe zum Teil verdeckt; sie hat einen mehr dunkelen Farbenton. Von Iris und Pupille ist nichts mehr zu sehen. Patient ist fieberfrei.

30. XI. Patient geht zum ersten Mal an die frische Luft.

2. XII. Lidspalte verengert sich vom medialen Lidwinkel aus. Kaum noch ein Drittel der Hornhaut zu übersehen. Ab und zu Entfernung von Cilien. Keine Sekretion und keine Schmerzen.

9. XII. Schutzbrille. Zwei Drittel des freien Lidrandes von innen her fest mit der Conjunctiva bulbi verwachsen. Kein Reizzustand. Hornhaut, soweit sie sichtbar ist, sieht dunkel aus mit einem Schein ins Blaue.

16. XII. Visus: R. ohne Glas S $^{5}/_{10}$.

Convex Cyl. 1 D. A. v. 20° o. a. S $^{5}/_{5}$ nahezu; $\frac{0,4}{0,4}$.

Angaben nicht ganz sicher. Störung durch Tränen.

L.: Lichtschein nur niedere Lampe, Projektion exzentrisch links, nach der anderen Seite unsicher. Fast totales Symblepharon und Ankyloblepharon. Nur nach aussen ein wenige Quadratmillimeter grosser grau getrübter Hornhautbezirk sichtbar. Hornhaut überwachsen durch von aussen vorgeschobenes vaskularisiertes Gewebe. Entropium am Unterlid. Noch viel Tränen. — Entlassung.

28. XII. Symblepharon weiter zugenommen. Nach aussen Hornhaut nicht mehr sichtbar. Keine perversen Cilien mit Lupe sichtbar. Patient sieht besser aus, hat 3 Pfund zugenommen.

4. I. 12. Auge reizfrei; keine perversen Cilien. Nur äusseres Drittel der Lidspalte noch nicht verwachsen.

10. I. Auge reizfrei. Kleiner Granulationsknopf an der Bindehaut. Abtragung. In $^1/_2$—1 Monat wieder bestellt.

12. II. Auge völlig reizfrei. Tiefe des Bindehautsackes ganz nach aussen 12 mm, etwas mehr nach innen am äusseren Rand der Brücke 10 mm, nach innen sehr seicht. Breite der Brücke 10—11 mm. — Zur Aufnahme vorgemerkt.

13. II. Wiederaufnahme. Die Lidränder sind eine Strecke von 10 mm verwachsen.

23. II. Operation: Durchtrennung der Brücke mit spitzer Scheere; nach oben von der Brücke Symblepharon: Freimachen des Oberlides. Ektropionieren und Einpflanzen auf den Defekt der Schleimhaut ein 8—10 mm grosses Stück Epidermis vom linken Oberarm. — Hornhaut ist in der Mitte frei und grauweiss getrübt, an der Peripherie mit Bindehaut bedeckt. — Unterlid lässt sich kaum abziehen vom Bulbus wegen fester Verwachsung. — Durch die obere Übergangsfalte mit doppeltarmiertem Faden eingestochen, durch das Lid hindurch gezogen und aussen auf Heftpflasterrolle geknüpft.

24. II. Erster Verbandswechsel.

25. II. Zwei Suturen entfernt. Verklebung zwischen den Lidrändern mit Glasstab gelöst. Epidermislappen anscheinend in guter Lage. Sutur zur Streckung der oberen Übergangsfalte gelöst.

28. II. Patient geht aus.

4. III. Lider können spontan geöffnet werden. Epidermislappen angeheilt.

8. III. Suturen entfernt. Epidermislappen gut angeheilt, zeigt oberflächliche Abstossung.

10. III. Patient für einige Tage nach Hause beurlaubt.

12. III. Elektrolytische Zerstörung einiger Cilien.

14. III. Epilation einiger perverser Cilien, nur noch scheibenförmiger Hornhautbezirk von 9 mm Durchmesser sichtbar. Durch narbige Schrumpfung des Bindegewebes ist der sichtbare Hornhautbezirk kleiner geworden. Derselbe zeigt seit gestern am äussern oberen Rande eine grauweisse Streifenbildung; es sieht fast wie eine Infiltration aus. — Oberlid kann spontan etwas geöffnet werden. Der überpflanzte Epidermislappen ist am Lidrand 13 mm breit und erstreckt sich nach der oberen Übergangsfalte etwa 5 mm nach oben. Überall gut angeheilt. Nach innen von dem nasalen Rande der Hornhaut schliessen sich sofort dichte Narbenstränge an, so dass hier kein Bindehautsack mehr besteht. Die wirkliche Lidspalte ist 18 mm lang. — Unterlid durch feste Narbenstränge am unteren Rande der sichtbaren Hornhautscheibe fixiert. Entlassung. Schrumpfung erst abwarten.

Dreimal täglich Zinkl.,Borsalbe. Borsäureumschläge.

17. III. Wiederaufnahme. Heute morgen hat das linke Auge etwas geblutet. Auf der Hornhaut wurden kleine Bläschen bemerkt.

Befund: Ziemlicher Reizzustand. Wimpern mit Sekret verklebt. Hornhaut in toto grauweiss getrübt, mit schleimigem Sekret belegt. In der unteren Hornhautpartie rings von Hornhaut umgeben ein leicht blutendes, stecknadelkopfgrosses, rotes Knötchen sichtbar. (Offenbar ein Granulationspfropf, von der Iris ausgehend.)

Behandlung: $^1/_4$ Zink, Borsalbe, Umschläge mit Borsäure (warm).

19. III. Granulationspfropf grösser geworden, keine Schmerzen.

22. III. Abends zwei Stunden lang Schmerzen, die bis ins Ohr und in die Zähne ausstrahlen.

23. III. Patient schmerzfrei.

26. III. Hornhaut schmilzt weiter ein, zahlreiche Granulationen an Stelle der Cornea.

1. IV. Sekretion geringer. An Stelle der Hornhaut gleichmässige rote Granulationsfläche.

3. IV. Granulationsfläche überzieht sich von unten her mit Epidermis; nach oben jedoch aussen ein brauner, über stecknadelkopfgrosser prominenter Knopf. — Fast kein Sekret mehr. — Entfernung von Cilien.

4. IV. Entlassen mit $^1/_4$ Zink, Borsalbe, Umschlägen.

12. IV. Auge viel reizfreier. Epidermisüberzug von unten her weiter fortgeschritten. Der prominente Knopf hat sich abgeflacht. — Epilation einiger pervers stehender Cilien. In einer Woche wieder bestellt.

22. IV. Leichtes Staphylom der Corneafläche. — Entfernung von Cilien.

29. IV. Cilien am Unterlid entfernt. Katarrh geringer. Vorläufig keine Operation. Weiter-Behandlung mit Borsalbe.

6. V. Reiz geringer; wieder Entfernung feinster pervers stehender Cilien. Staphylom stärker ektatisch.

14. V. Staphylom etwas grösser, dadurch Entstellung geringer. Epilation von Cilien.

22. V. Auge ganz reizfrei. Wieder Epilation von Cilien. Epidermisüberzug vollendet. Entstellung geringer.

8. VI. Auge reizfrei. Es geht dem Patienten gut, er hat gearbeitet.

20. VI. Zahlreiche Cilien am Unterlid epiliert. Staphylom etwas zugenommen. Lidschluss nicht möglich. Entstellung viel geringer. Regelmässige Überwachung nötig. Visus: R. ohne Glas $^5/_{7,5}$;

convex Cyl. 1 D. A. v. 10° o. u. $^5/_5$; $\frac{0,4}{0,4}$.

12. VIII. Visus rechts unverändert. Die Narbe am linken Auge ist abgeflacht. Auge reizfrei. Epilation von Cilien.

8. X. Linkes Auge weiter gebessert. Cilien reizen nicht mehr. In einem viertel Jahr wieder bestellt.

10. I. 13. Seit gestern etwas Schmerzen am linken Auge. Bei Berührung Druckempfindlichkeit in der Ciliargegend. Bei Palpation geringe Spannungserhöhung. Kosmetisch sonst sehr gut. Oberer Lidrand beweglicher. Am Unterlid noch breite Verwachsungen des Lidrandes mit der Hornhaut. Stellung der Cilien am Unterlid viel besser.

20. V. 13. Linkes Auge ganz reizfrei. Oben flach vernarbt. Unten drei breite Verwachsungen. Eventuell nochmalige Operation. Aber keine wesentliche Besserung zu erwarten.

Bei diesem Fall ist auffallend die Schwere der Verätzung des linken Auges, die schliesslich zur Erblindung führte, und der ausserordentlich protrahierte Heilungsverlauf. Die Ursache ist die eigentümliche Wirkung der Laugen, speziell auf die Schleimhäute. Das rechte Auge zeigte nur geringfügige Schädigungen, die mit Zurücklassen eines geringfügigen Astigmatismus vollständig ausheilten. Während bei den Säureverätzungen die Gesichtshaut meistens stark in Mitleidenschaft gezogen war, findet man hier nur eine geringfügige Schwellung und Rötung an derselben, weil sie durch ihr verhorntes Epithel gegen die Laugenwirkung geschützt ist; dagegen sind die Schleimhäute des Auges äusserst schwer geschädigt. Auch die Lippenschleimhaut hat Zeichen grösserer Verätzung. Typisch für die Laugenverätzung ist ferner, dass die Bindehaut und auch die Hornhaut ihre Gewebsstruktur scheinbar beibehalten haben, obschon sie ausgedehnt nekrotisch waren. Die Nekrose der Hornhaut ist zu schliessen aus ihrer Anästhesie. Als Folgen der starken nekrotischen Ver-

änderungen der Bindehaut entstand durch narbige Schrumpfung am Ober- und Unterlid ein Entropium, wodurch die Cilien eine abnorme Stellung erhielten und das Auge reizten. Diese pervers stehenden Cilien wurden deshalb zu wiederholten Malen epiliert. Ferner entstand als Folge der konjunctivalen Verätzung an beiden Lidern ein Symblepharon mit teilweiser Obliteration des Bindehautsackes und ein ausgedehntes Ankyloblepharon. Durch Operation und Transplantation eines Epidermislappens aus dem Oberarm auf die Bindehautwunde wurden diese Folgeerscheinungen am Oberlid zum grössten Teil beseitigt, so dass es später leidlich geöffnet werden konnte. Die den Laugen eigentümliche Tiefenwirkung zeigte sich in dem Entstehen des Hypopyons, das durch die durch die Verätzung hervorgerufene Iritis bedingt war, und an dem Übergreifen der Verätzung auf die Sklera, die doch durch die Bindehaut gedeckt ist. Bemerkenswert ist der Ausgang der Verätzung an der Cornea. Im Anfang war der Heilungsverlauf ein relativ günstiger; die Trübung nahm nur langsam zu, bis der Patient eine Angina acquirierte, wodurch sich die Trübung rapide steigerte. Die sichtbare Hornhautfläche wurde immer kleiner durch das Hinüberwachsen des vaskularisierten Gewebes, das von der Bindehaut ausging, aber es war trotzdem Hoffnung vorhanden, die Hornhaut zu erhalten, bis plötzlich nach Ausheilung der Operationsnarben, $4^1/_2$ Monate nach der Verätzung, eine Wendung zum Schlimmeren eintrat. Die Hornhaut kam in ihrem unteren Teile zur Einschmelzung und es bildete sich ein Granulationsknopf der Iris. Schliesslich schmolz die ganze Hornhaut ein und an Stelle derselben entstand eine ausgedehnte Granulationsfläche, die sich ziemlich schnell mit Epidermis überzog. Die Folge war ein vollständiges Verschwinden der vorderen Kammer. Die dadurch hervorgerufene Entstellung verringerte sich allmählich durch ein mässiges Staphylom der Hornhaut-Irisnarbe.

Die am 10. I. 13 aufgetretene Drucksteigerung und die Druckempfindlichkeit in der Ciliargegend deuten darauf hin, dass das Auge zu Entzündungen disponiert ist, die die dauernde Erhaltung desselben späterhin noch fraglich machen können.

Zum Schlusse spreche ich auch an dieser Stelle meinem verehrtem Lehrer, Herrn Geheimrat Prof. Dr. Wagenmann, für die Überlassung der Krankengeschichten und für die liebenswürdige Unterstützung meinen verbindlichsten Dank aus.

Literatur.

Wagenmann: Verletzungen des Auges. Handbuch der gesamten Augenheilkunde von Graefe-Saemisch. II. Auflage. IX. Band, 5. Abteilung.

Lewin u. Guillery: Die Wirkungen von Arzneimitteln und Giften auf das Auge. Handbuch für die gesamte ärztliche Praxis II. Auflage, 2. Band.

Ruben: Beiträge zur Lehre vom Augendruck und vom Glaukom. Albrecht von Graefe's Archiv für Ophthalmologie. 86. Band, Heft 2.

E. Fuchs: Lehrbuch der Augenheilkunde. 12. Auflage.

Lebenslauf.

Ich, Anton Wilhelm Georg Spital, bin geboren am 21. Juli 1888 als Sohn des Landwirts Bernhard Spital und seiner Ehefrau Christina, zu Havixbeck, Kreis Münster i. Westf. Ich bin preussischer Staatsangehöriger. Zuerst besuchte ich die Volksschule zu Hohenbolte, dann die Rektoratschule zu Billerbeck und erhielt im Frühjahr 1909 das Reifezeugnis des Gymnasiums zu Burgsteinfurt i. Westf. Zuerst studierte ich 2 Semester in Münster, dann 1 Semester in Heidelberg, dann wieder 2 Semester in Münster, wo ich am 1. August 1911 die ärztliche Vorprüfung bestand. Dann studierte ich je 1 Semester an den Universitäten zu München und Kiel und zuletzt 3 Semester in Heidelberg und bestand daselbst im Mai 1914 das medizinische Staatsexamen.